Ueber einen Fall

von

Krebs des Oberschenkels und des Kniegelenks.

(Mit 1 Tafel.)

Inaugural-Dissertation

zur

Erlangung der Doctorwürde

in der

Medizin, Chirurgie und Geburtshilfe

unter dem Präsidium des Herrn

Prof. Dr. Otto Bollinger

Vorstand des pathologischen Institutes

der

hohen medicinischen Facultät der kgl. Ludwig-Maximilians-Universität zu München

vorgelegt von

Rudolf Siebert

approb. Arzt

aus Darmstadt.

München, 1885.

A. Gradinger's Buchdruckerei, Neuthurmstrasse 3a.

Ueber einen Fall

von

Krebs des Oberschenkels und des Kniegelenks.

(Mit 1 Tafel.)

Inaugural-Dissertation

zur

Erlangung der Doctorwürde

in der

Medizin, Chirurgie und Geburtshilfe

unter dem Präsidium des Herrn

Prof. Dr. Otto Bollinger

Vorstand des pathologischen Institutes

der

hohen medicinischen Facultät der kgl. Ludwig-Maximilians-Universität zu München

vorgelegt von

Rudolf Siebert

approb. Arzt

aus Darmstadt.

München, 1885.

A. Gradinger's Buchdruckerei, Neuthurmstrasse 3a.

Ueber einen Fall

von

Krebs des Oberschenkels und des Kniegelenks.

Unter sämmtlichen Krebsformen dürfte der Knochenkrebs wohl zu den seltneren zählen. Unter den Knochengeschwülsten selbst steht jedoch der Krebs in erster Reihe, während nach ihm erst die Sarkome, Enchondrome, Fibroide und Cystenbildungen kommen. Von sämmtlichen Knochengeschwülsten zeigt der Knochenkrebs die grösste und gleichmässigste Ausbreitung. Der Osteoid-Krebs befällt am häufigsten die Schädel- und Gesichtsknochen, dann die untern Extremitäten und am häufigsten das untere Femurende. Weber findet in einer Statistik, dass auf 217 Fälle von carcinomatösen Erkrankungen des Kiefers und Mundes, 164 Erkrankungen der Drüsen und 161 der Knochen mit Ausschluss des Kiefers treffen. Nach Volkmann sind der Unterkiefer und das caput tibiae diejenigen Stellen, an denen die meisten und verschiedensten Geschwulstbildungen angetroffen werden. Auch Billroth kommt in seiner Statistik der Carcinome zu ähnlichen Resultaten bezüglich des Knochenkrebses wie Weber. Das Carcinom kann sowohl die innern als äussern Massen des Knochens befallen, als beide. Weber erwähnt in seinen chirurgischen Erfahrungen und Untersuchungen pag. 329, dass er 84 Markschwämme der Knochen und 55 der Weichtheile gesehen, von denen die der Kiefer 33 am häufigsten waren. Nach Holmes kommen von 40 Fällen von Knochenkrebs 12 auf den Femur, 8 auf den Unterschenkel 5 auf den Schädel, je 3 auf Becken und Wirbelsäule.

Fragen wir nun nach den ätiologischen Momenten der Knochengeschwülste im Allgemeinen so ist die Thatsache von

grösstem Interesse, dass die Entstehung der Knochengeschwülste sich in vielen Fällen mit absoluter Sicherheit auf vorausgegangene entzündliche Prozesse in der Umgebung zurückführen lässt. So geben die Patienten meistens mit der grössten Präzision an, dass sie vor kürzerer oder längerer Zeit an der betr. Stelle, wo sich jetzt die Geschwulst etablirt hat, irgend welche Einwirkung einer Gewalt erlitten haben, einen Schlag, Stoss, Heb oder Stich, in Folge dessen an der Stelle ein Entzündungsprozess eintrat, Fluctuation und länger andauernde Eiterung. Dieselbe kann in Heilung übergehen und sich auf der Basis der Narbe ein Krebs der Haut entwickeln, der dann auf den benachbarten Knochen übergreift. Auch an den Weichtheilen kommt es vor, dass Geschwülste durch direkte Einwirkung, besonders, traumatische hervorgerufen werden, z. B. Carcinoma mammae durch einen Stoss. Es können daher die durch das Trauma hervorgerufenen Entzündungserscheinungen die Diagnose sehr erschweren und dürfte in solchen Fällen der Nachweis der traumatischen Einwirkung für die Diagnose sehr verwerthbar sein. Die Anamnese gibt uns daher wichtige Anhaltspunkte bezüglich der Diagnose an die Hand. Leider war jedoch in dem vorliegenden Fall anamnestisch nichts zu eruiren, doch sprechen, wie aus dem Folgenden hervorgeht, alle Anzeichen dafür, dass auch in diesem Falle ein auf der Basis einer Narbe sich entwickelnder Krebs die Haut auf den benachbarten Femur übergegriffen hat. Patient wurde moribund in die chirurgische Klinik gebracht und war von Seiten seiner Angehörigen blos folgendes zu erfahren:

Anamnese 12. VII.

Patient, der schon seit vier Jahren an einem Krebs des Knochens und der umgebenden Weichtheile, der linken Kniegelenkgegend speziell leidet, sonst früher nie krank gewesen, auch nicht hereditär belastet ist, wurde am 10. Juni 1884 von seinen Angehörigen, nachdem von ärztlicher Seite alle möglichen innern und äussern Mittel versucht worden, auf die chirurgische Abtheilung gebracht, behufs Amputation der rechten untern Extremität.

12 VII. Status praesens.

Kachectisches fast moribundes Individuum mit kleinem Puls, etwas erhöhter Temperatur, gelbbraunen Colorit der Haut, stinkendem Athem, zeigt an der rechten untern Extremität eine von der Mitte des Oberschenkels bis zur Mitte des Unterschenkels reichende stinkende, faustgrosse, ulcerirte, sich vorwölbende Granulationsfläche, in deren Umgebung mehrere kleine reaktionslose Durchbruchstellen, die nach dem Kniegelenk zuführen, aus denen jauchige, grünschwarze Masse hervordringt und die sich mässig derb, stellenweise weich anfühlt und auf Berührung sehr schmerzhaft ist. Die rechte Kniegegend ist dadurch um das Doppelte verdickt. Der rechte Fuss und Unterschenkel blaugelb, stark ödematös geschwellt, die obere Hälfte des Oberschenkels bretthart, Inguinal-Drüsen zu hühnereigrossen Tumoren geschwellt. Rechte untere Extremität nur im Hüftgelenk unter grossen Schmerzen beweglich In der Narkose zeigt sich, dass über dem Kniegelenk oben Beweglichkeit besteht, deutliche fractura femoris. Rechte untere Extremität von der Frakturstelle abwärts nach innen rotirt, um ca. 55 mm. verkürzt, der Fuss mit seinem Innenrand aufliegend. Durch diesen Bruch hat nämlich das untere Stück des Femur-Knochens eine Dislokation nach innen erlitten, so dass der ganze Unterschenkel nach innen verschoben, die erwähnte Granulationsgeschwulst gewissermassen der Spitze des Knickungswinkels entspricht, die obere Patellarfläche anstatt nach oben nach unten steht und der Fuss nach innen mit seiner Innenfläche der Unterlage aufliegt. Eine Probeincision an der Aussenseite des rechten Oberschenkels ergibt, dass der ganze rechte Oberschenkel bis zum Becken herauf in leichtzerreissliches Neubildungsgewebe umgewandelt ist.

Ordin:
Boborantia.
Sol. Morph. 1,0 : 30,0.

Einwicklung der Geschwulst in Tücher mit Chlorwasser. Patient stirbt marastisch ohne besondere Erscheinungen am 13. VII. Abends 9 Uhr.

Am folgenden Morgen fand die Section*) im Pathalog. Institute statt Dieselbe lieferte folgendes Resultat: Am Durchschnitt zeigt sich das subcutane Fettgewebe, sowie die Muskulatur der Extremität in der ganzen Umgebung der oben beschriebenen Geschwulst von blasser, graurother Farbe. Auf Druck entleert sich aus Haut und Muskulatur dünne, seröse Flüssigkeit. Unterhalb der oben beschriebenen Granulationsgeschwulst gelangt man in eine hühnereigrosse abgesackte Höhle, welche mit graubraunen, leicht zerfallenden Massen angefüllt ist und die bei Durchschnitt ein wabenartiges, an Echinococcus erinnendes Gefüge darbietet und eine weissliche aus Epidermis-Massen bestehende Ueberzugs-Membran zeigt.

In der Umgebung derselben ist die Muskulatur und das Unterhautfettgewebe dunkelschwarzgrün verfärbt. Beim Durchschneiden dieser Masse gelangt man in eine längliche, schräg gestellte Höhle, die gänzlich ausgefüllt ist von grünbraunschmutzigen Zerfallsmassen. Dieselben fühlen sich theilweise weich an und sind leicht bröckelig, theilweise auch sandartig rauh anzufühlen und erweisen sich als losgelöste Knochensplitter. In der Längslinie dieser Höhle liegt ein $10^1/_2$ cm. langes, graubraunverfärbtes, das untere, vollständig nekrotisch gewordene theilweise von Granulationen resorbirte Stück des Femurknochens. Dasselbe ist etwa um Handbreit ad longitudinem dislocirt und nach innen und oben vom Femurknochen hinaufgeschoben. Das untere Ende des oberen Femurstückes von Granulationen und dem erwähnten weisslichen Ueberzug überkleidet, steht nach Aussen unter der erwähnten Granulationsgeschwulst in die von Detritusmassen erfüllte Höhle vor und lässt sich durch eine Verlängerung des Einschnittes leicht bloslegen. Ausser diesem grossen Knochenstücke liegt noch ein gleichbeschaffenes Zweimarkstück grosses, sowie eine Reihe kleinerer von der Grösse eines Sandkorns in dieser Höhle, die offenbar von dem nekrotischen untern Femurende herrühren. Ein sagittaler Durchschnitt des Femurknochens ergibt, dass derselbe etwas verbreitert in seinem queren Durchmesser, seine Markhöhle auf ein Minimum reducirt ist, die übrige Fläche desselben eine ungleichmässige sklerosirte Knochenfläche darbietet, die nur an

den untersten Partien (an der Frakturstelle) in Markstückgrösse vollständig sklerotisch und über dieser Stelle an einer kleinen kaum pfennigstückgrossen Stelle rarificirt und von der erwähnten, krümelig-grauen Masse ausgefüllt ist. Das Periost lässt sich von der obern Femurparthie ziemlich leicht ablösen (Keine periostitische Knochenneubildung) Die Umgebung des Kniegelenks stark infiltrirt, verdickt. Nach Eröffnung des Kniegelenkes mit Durchschneiden des ligamentum patellare, und nach Oben-Klappen der Patella zeigt sich das Kniegelenk mit grauschwarzgrüner übelriechender Masse ausgefüllt, in der kleine Knochenstücke eingelagert sind. Die Knorpel des Femurendes sind beide durchfressen und man gelangt durch sie in die grosse, oben erwähnte Höhle.

Der Knorpelüberzug der Femurcondylen an beiden Condylen, besonders an dem äusseren in der obern Parthie noch erhalten, aber von verschiedenen Perforationsöffnungen durchsetzt. In der hintern untern Parthie ist besonders der Condylus internus total zerstört und man gelangt an seiner Stelle in die erwähnte, von krümliger Masse und den betreffenden Sequestern ausgefüllte Höhle, resp. man fühlt direkt in der Höhe der Condylen-Fläche die untern spitzigen Zacken des Sequesters. Die Zerstörung ist an dem äussern Condylus eine beträchtlichere, als an dem innern, an welch letzterem der Knorpelüberzug in der hintern untern Partie theilweise erhalten und dichte Verwachsungen mit den umgebenden Theilen sich gebildet haben. Ueber denselben gelangt man ebenfalls in den äussern von Sequestern erfüllten Theil der erwähnten Höhle.

Die Patella zeigt sich an ihrer innern dem Kniegelenk zugekehrten Fläche nur an wenig Stellen mit normalen Knorpelüberzug versehen, ist vielmehr theilweise rauh und kariös, theils mit fibrösen Massen bedeckt. Die Bursa extens. ist grösstentheils verschwunden und durch ein eigenthümliches schwammigfettiges Gewebe obliterirt. Die ligamenta cruciata, sowie die beiderseitigen Seminular-Knorpel sind durch dazwischen gewucherte Massen theilweise verdeckt, theils zum Schwund gebracht. Die Tibia-Condylen zeigen nur an der Eminentia intercondyloidea, sowie am innern Condylus, besonders an

der Peripherie normalen Knorpelüberzug, allerdings von ungleicher Dicke. Der äussere Condylus tibiae ist rauh und von der erwähnten Neubildung durchsetzt.

Das Fibulargelenk lässt sich nur schwer nach Durchtrennung fester fibröser Adhäsionen und Massen, sowie theilweise knöcherner Verwachsungen, bloslegen und zeigt ziemlich normalen Knorpelüberzug Die Spongiosa des Tibia-Kopfes ist rarificirt, so dass sie sich auf dem Messer leicht schneiden lässt. Der übrige Sectionsbefund ergab ausser allgemeiner Anämie und Abmagerung des Körpers nichts abnormes, insbesondere wurden in keinem Organ krebsige Ablagerungen vorgefunden.

Der Knochenkrebs wurde früher eingetheilt nach Volkmann:

1) in primären Knochenkrebs.

2) in metastatische meist multiple Geschwülste.

3) in secundaer von den Weichtheilen auf den benachbarten Knochen fortgeleitete Erkrankung.

Speziell als primären Knochenkrebs hat man in früherer Zeit vielfach rasch wachsende, meist myelogene Sarcome von markschwammartiger Consistenz beschrieben, doch, da das Carcinom primär als eine von dem Deckepithel ausgehende epitheliale Infiltration des Corium nach Ziegler anzusehen ist, hat man zweifellose Fälle von primären Knochenkrebs, epithelialen oder glandulären, den man auf die Verirrung epithelialer Keime in das Knochengewebe zurückführen müsste, nach Birch-Hirschfeld nicht nachgewiesen, doch geben andere Autoren Fälle, in denen man nicht genau unterscheiden konnte, ob Sarkom oder Carcinom zu Sekundär können alle möglichen Krebsformen den Knochen befallen und zwar zuweilen durch direktes Hineinwuchern, was namentlich bei Epithelkrebsen der Haut nicht selten ist. Die wurzelartig vordringenden Krebszapfen bringen dann das Knochengewebe zur Einschmelzung und ersetzen dasselbe schliesslich vollständig. In andern Fällen stammen die Knochenkrebse von Keimen, welche durch die Blutbahn verschleppt wurden, daher metastatische Krebse genannt. Zuweilen finden sich solche sekundäre Krebse in den verschiedensten Skelettheilen in grosser Verbreitung, auf welche Weise nun eine förmliche Osteomalacie entstehen kann. Auffallend ist,

dass die primären Krebse der Weichtheile besondere Neigung zur Metastatenbildung im Knochensystem haben. Am häufigsten sind secundäre Knochenkrebse nach Carcinoma mammae. Der Prozess der Krebserkrankung am Knochen selbst geht in der Weise vor sich, dass die Spongiosa oder die Markhöhle von der Neubildung ergriffen werden, und dass sich das Markgewebe direkt in das betreffende Neubildungsgewebe verwandelt. Häufig wird auch das Periost in den Bereich gezogen und es entwickelt sich eine chronische Periostitis. Das Neubildungsgewebe selbst zeigt in vielen Fällen eine entschiedene Neigung zur Verknöcherung oder zur Verkalkung. Diese Neigung kann so gross sein, dass bei metastatischen Erkrankungen in einzelnen anderen Organen als Lymphdrüsen, Lungen etc. sich gleichfalls daselbst knöcherne Ablagerungen vorfinden. Auf eine nähere Beschreibung des Prozesses am Knochen selbst, einzugehen, kann hier nicht unsere Aufgabe sein.

Wie schon oben erwähnt, finden sich die secundären Krebse häufig in den verschiedensten Skeletttheilen, so dass eine förmliche krebsige Osteomalacie entstehen kann. Man sieht alsdann die Maschenräume der spongiösen Substanz in grosser Ausdehnung, ja hie und da am ganzen Körper mit Krebszellen infiltrirt, der Knochen wird durch das Schwinden der Dyploëbälkchen atrophisch, malacisch.

Es können nun natürlich durch diese Osteomalacie Deformitäten des ganzen Skeletts entstehen, Kyphosen der Wirbelsäule etc. Die secundären Knochenkrebse finden sich besonders in denjenigen innern Organen, in denen auch sonst der Krebs am häufigsten vorkommt.

Der am häufigsten vorkommende Ausgang der carcinomatosen Erkrankung des Knochens dürfte wohl der auf der Basis eines umgebenden Hautkrebses sein, wie wohl auch in unserem Falle. Von besonderem Interesse ist dabei die fraktura femoris und die carcinomatöse Erkrankung des Kniegelenkes. Wie schon von Siebold hervorgehoben worden ist, können sich an solchen Stellen, wo vorher Frakturen stattgefunden haben, doch nur bei complizirten, nachher Knochengeschwülste als Osteosarcome, Enchondrome, ja sogar Krebse entwickeln und zwar

gehen alsdann die Symptome der betreffenden Verletzung direkt in die durch die Geschwulst bedingten über. Im Gegensatz dazu stehen die sogenannten spontanen Frakturen, die sich bei Krebs häufig ereignen. Am häufigsten jedoch sind die spontanen Frakturen in denjenigen Fällen, in denen der Krebs sich von den Weichtheilen aus sekundär im Knochensystem ablagert.

In unserem Falle war, wie aus der Krankengeschichte hervorgeht, schon äusserlich eine Fraktur des femur zu konstatiren, es heisst an der betreffenden Stelle: „In der Narkose zeigte es sich, dass über dem Kniegelenk oben Beweglichkeit besteht fraktura femoris." Nach Einschneiden zeigte sich, dass das untere Stück des femur vollständig nekrotisch geworden war, theilweise von Granulationen resorbirt, ein vollständiger Sequester in der Höhle lag von 10½ cm. Länge, ausser welchem sich noch ein gleichbeschaffenes, ca. 2 Markstück grosses Knochenstück und mehrere kleinere vorfanden, die offenbar ebenfalls von dem spongiösen necrotischen untern Femurende herrührten. Die Markhöhle des Knochens war auf ein Minimum reducirt, die übrige Masse desselben bietet eine ungleichmässige sklerosirte spongiöse Knochenfläche dar.

Was vor Allem zu bemerken ist, ist, dass keine Erkrankung des Periostes vorhanden ist, dasselbe lässt sich vielmehr von der obern Femur-Partie ziemlich leicht ablösen.

Ob nun hier eine Fraktur das primäre war, und der Knochenkrebs sich nachher sekundär aus dieser entwickelte, dürfte, wie aus der langen Dauer des Prozesses hervorgeht, der sich über einen Zeitraum von vier Jahren erstreckte, kaum wahrscheinlich sein, vielmehr müssen wir, da uns leider die Anamnese vollständig fehlt, annehmen, dass sich von dem femur durch irgendwelche traumatische Einwirkung hervorgerufen, ein länger dauernder Entzündungsprozess, der vielleicht in Heilung mit Narbenbildung an der Haut ausging, stattfand, von wo aus sich dann ein Epithelkrebs der Haut entwickelte, der sekundär auf den Knochen überging, und im Verlaufe dessen die Fraktur des Knochens stattfand.

Die lange Dauer des Prozesses von vier Jahren dürfte wohl auch ätiologisch der Grund der grossen Ausbreitung des

Krebses auf die umgebenden Weichtheile, und insbesondere der eminenten krebsigen Infiltration des Kniegelenkes sein. Es ist eine interessante Thatsache, dass die Gelenke trotz ihrer doch sehr disponirten Lage im Allgemeinen die grösste Resistenz gegen die Entwicklung von Geschwülsten besitzen. Speziell die Gelenkknorpel besitzen eine grosse Resistenz auch gegen die weichsten und zerstörendsten Knochenkrebse; selbst bei Geschwülsten, die in nächster Nähe der Gelenkhöhlen vom Markgewebe der Epiphysen aus sich entwickeln, bietet die kaum eine Linie breite Schicht des Articular-Knorpels meist ein unüberwindliches Hinderniss für die Geschwulst dar, die Lichtung des Gelenkes selbst bleibt meist frei; doch gibt es natürlich auch Ausnahmen, wo die Gelenkhöhle selbst ergriffen wird. Doch bemerkt man auch in diesen Fällen meistens noch, dass die Neubildung sich mit Umgehung der Knorpel einen neuen Weg in das Gelenk hinein gebahnt hat. Es kommen jedoch, wie in unserm Falle, auch Fälle der diffusesten krebsigen Infiltration des Gelenkes vor. Auch die Synovialmembran erkrankt im Allgemeinen fast nie krebsig.

Nach obiger Beschreibung des Präparates ergibt sich die Umgebung des Kniegelenkes stark infiltrirt und verdickt. Nach Eröffnung zeigte sich die Gelenkhöhle mit grauschwarzgrüner übelriechender Masse ausgefüllt. Die Knorpeln des femur sind jedoch beide durchfressen, und man gelangt durch sie in eine Höhle, in der der oben erwähnte Sequester eingebettet liegt; die krebsige Zerstörung ist also in unserm Falle bereits bis zur vollständigen Zerstörung des Knochens vorgeschritten, jedoch zeigen sich auch hier noch die Knorpelüberzüge der Femur-Condylen an beiden Condylen, besonders an dem äussern, in der obern Partie erhalten, aber von verschiedenen Perforationsöffnungen durchsetzt; in der hinteren Partie ist jedoch der Condylus internus total zerstört, und sind direkt die untern spitzigen Zacken des Sequesters hier durchzufühlen, auch von den äussern Condylen aus steht der Zugang zu der betreffenden Sequesterhöhle offen. Der Knorpelüberzug ist hier also der krebsigen Infiltration zum Opfer gefallen und ebenso auch der Knorpelüberzug an den Tibia-Condylen und der Patella.

Nur an der Eminentia intercondyloidea und an der Peripherie des innern Condylus hat sich der Knorpelüberzug noch ziemlich normal erhalten; doch ist die Dicke desselben ziemlich ungleich. Der äussere Condylus tibiae hingegen ist rauh und von der krebsigen Neubildung durchsetzt, auch die Patella ist rauh und kariös, hie und da noch von fibrösen Massen durchsetzt. Die krebsige Infiltration setzt sich noch in die obersten Theile der tibia fort, die Spongiosa des Tibia-Kopfes ist rarificirt und lässt sich mit dem Messer leicht schneiden. Die beiderseitigen Semiulnar-Knorpel sind gleichfalls von der krebsigen Degeneration ergriffen, theils durch dazwischen gewucherte Massen verdickt, theils zum Schwund gebracht. Im Gegensatz dazu ist der Knorpelüberzug des Fibular-Gelenkes noch ziemlich erhalten; doch zeigt dasselbe auch feste fibröse Adhäsionen und theilweise knöcherne Verwachsungen.

Die im Kniegelenk vorkommenden Krebsgeschwülste gehen in der Mehrzahl der Fälle von einem der das Gelenk bildenden Knochentheile, ausnahmsweise von der Umgebung des Gelenkes aus. Die häufigste Form des Krebses ist die medulläre. Man findet nämlich meistens eine der Gelenkenden Femur oder Tibia, selten Patella, durch eine Encephaloidmasse, deren Substanz entweder gleichartig, oder von einer ziemlich beträchtlichen, coagulirtes Blut oder eine seröse Flüssigkeit enthaltenden Cysten-Räumen oder Höhlungen durchsetzt ist, in hohem Grade ausgedehnt, so dass die Knochenwände stark erweitert und verdünnt, bisweilen selbst zerstört sind, in welchem Falle die Geschwulst von einer fibrösen Masse umgeben ist. Bisweilen wird die spongiöse Substanz vollständig von derselben eingenommen uud der Gelenkknorpel, der in vielen Fällen der Zerstörung Widerstand leistet, und nur unbedeutende Veränderungen erleidet, wird durch die Krebsmasse ausgedehnt, verdünnt, atrophisch hervorgedrängt, oder an einer kleinen Stelle durchbohrt, worauf alsdann die Krebsmasse sich ohne Widerstand in die Gelenkhöhle selbst hinein erstrecken und dieselbe vollständig ausfüllen kann.

Ausserdem findet man in der Gelenkhöhle, sobald eine Perforation stattgefunden hat, entweder jauchige durch Er-

weichung der Krebsgeschwulst hervorgebrachte Massen, oder die Produkte einer lebhaften Entzündung der Synovia in Faserstoffablagerungen oder Eiter bestehend. Die Zerstörungen in den Gelenktheilen, welche durch den fibrösen Krebs oder Krebse mit Knochengerüste angerichtet werden, sind von den oben beschriebenen nicht verschieden, scheinen sich jedoch langsamer zu entwickeln. Dasselbe gilt von den Krebsgeschwülsten, welche ursprünglich ihren Sitz in einem der das Gelenk umgebenden Weichgebilde, z. B. den Lymphdrüsen der Kniekehle haben und erst sekundär den Knochen oder das Gelenk befallen. Die Semiulnar-Knorpel verhalten sich ganz so, wie die Gelenkknorpelüberzüge und werden meist gleichzeitig mit denselben zerstört; dagegen scheinen die fibrösen Gewebe nur in geringem Grade durch den Krebs verändert zu werden.

In unserem Falle fanden wir auch, dass der Krebs von einem der das Gelenk bildenden Knochentheile, nämlich vom Femur-Ende ausgegangen war. Ausserdem fanden wir die höchste Stufe der krebsigen Infiltration, die Knochenwände zerstört, die Gelenkknorpel verdünnt und an verschiedenen Stellen von Perforationen durchsetzt. Ferner fanden sich durch die Perforation in die Gelenkhöhle daselbst zahlreiche durch Erweichung der Krebsgeschwulst entstandene Krebsmassen.

Was nun den histiologischen Bau des Knochen- und Gelenkkrebses betrifft, so ist die weitaus häufigste Form die des carcinoma medullare. Die weichen zellenreichen Bildungen treten in dem Grade in den Vordergrund, dass alle andern Arten als seltene Ausnahme erscheinen. Dieselben sind oft sehr gefässreich und neigen zu hämorrhagischen Prozessen, wodurch sie den Aufbruch nach Aussen begünstigen. Man findet alsdann die Geschwulst von grossen apoplectischen Herden durchsetzt, die flüssiges Blut mit Trümmern von Krebsgewebe vermischt, oder Blutcoagula in Schrumpfung oder schon stark entfärbt enthalten. In andern Fällen dagegen bilden sich mehr cystenförmige Räume, aus denen sich ein blutiges Serum entleert. Dann existiren wieder Fälle, wo die sehr reichlichen Gefässe zu einer cavernösen Ektasie confluiren; man bezeichnet dies als telangiectatischen oder hämorrhagischen Markschwamm,

früher Fungus haematodes. Ausnahmsweise kommt auch die Bildung schwarzen oder braunen Pigmentes vor, carcinoma melanodes Im Gegensatz zu der Häufigkeit des carcinoma medullare findet man nur in seltenen Fällen die harte Form des Krebses, den Skirrhus, zellenarm und mit mächtigem Fasergerüste versehen. Noch seltener ist das Cancroid, von dem man sowohl die Plattenepithelform als die Cylinderepithelform in dem Knochen wahrgenommen hat. Primär ist es nur in einigen Fällen beobachtet worden; dagegen kommen sekundäre Zerstörungen der Knochen durch von den Weichtheilen ausgegangene Cancroide ziemlich häufig vor, am häufigsten Zerstörungen des Unterkiefers bei Cancroid-Geschwülsten der Unterlippe und Kinngegend; nach diesen am häufigsten an der Tibia, wo es aus alten Fussgeschwüren entsteht

Auch der Collaid-Krebs, carcinoma colloides, s. alveolare wird von den meisten Autoren für eine, wenn auch seltene, doch unzweifelhaft vorkommende Art des Knochenkrebses gehalten.

In unserem Falle wird der bei der äussern Untersuchung hervortretende Bau des Krebses durch die histologische Untersuchung noch bestätigt.

Die Geschwulst hat beim Durchschnitt derselben macroskopisch ein schwammartiges Aussehen, bei Druck fliesst aus den Oeffnungen derselben weisslicher Brei aus, der aus epithelialen Zellen besteht. (Riffzellen).

Das Carcinom zeigt adenomartigen Bau, indem die grossen Krebszellen schlauchartige Anordnung finden Die Krebszellen sind auch an den Bruchenden in der die betreffende Höhle auskleidenden Membran massenhaft nachzuweisen. Im Knochen selbst sind keine Carcinom-Zellen macroskopisch nachweisbar. Am deutlichsten zeigen den carcinomatösen Bau die erwähnte Granulationsgeschwulst (Besonders an der Oberfläche papillaere Zellennester). Nach Ausspülung der Carcinomzellen bleibt ein fibröses Krebsgerüst mit maschigem Ansehen Die die erwähnte Höhle erfüllende jauchige Flüssigkeit zeigt histiologisch Krebszellen (grosse platte Epithelialzellen), Eiterkörperchen, Blutkörperchen, Fettropfen. Die in das Kniegelenk hineingewucherten

Krebsmassen zeigen ebenfalls zahlreiche Krebszellen, das Knorpelgewebe an einigen Stellen noch erhalten, meist jedoch durch Krebsgewebe verdrängt Die Umgebung des Carcinoms ist sclerotisch verdickt, jedoch hat ein Uebergreifen des Carcinoms in die Muskeln nicht stattgefunden

Die Literatur über den Knochenkrebs und speziell über den Krebs des Kniegelenkes ist keine allzu reichliche; doch finden sich bei einigen englischen Autoren und dann bei Gurlt Lehrbuch der Gelenkkrankheiten einige sehr bemerkenswerthe Fälle angeführt. So erwähnt Gurlt Gelenkkrankheiten pag. 576 zwei Fälle, die fast vollständig bezüglich der Kniegelenkaffection mit dem unsern übereinstimmen.

1. Gerlach: Krebs mit Knochengerüst vom Femur ausgehend.

Bei einem 17½ jährigen Jüngling fand sich an der untern Hälfte des Oberschenkels mehr nach innen eine 10" lange, 8" breite Gechwulst, welche oben offen war, aus welcher Oeffnung eine blumenkohlartige Wucherung hervorragte. Das Kniegelenk war mit Jauche angefüllt, der Knorpel dunkel schmutzig-roth, übrigens glatt und von normaler Gestalt, wie auch die Bänder. Die Gelenkhöhle war von oben, von dem Schleimbeutel des m. rectus femoris aus von einem Theil der Geschwulstmasse erweicht und durchbrochen worden. Die Geschwulst selbst war durch den sehr abgemagerten m. rectus fem., welcher über ihre Höhe weglief, in der Mitte etwas eingedrückt und bildete so oberflächlich zwei Hauptpartien, welche die m. vastus ext. und int. verdrängt und sich bis unter die Haut vorgeschoben hatten. Der oberflächliche Theil der Gechwulst war weicher und theilweise durch die eingetretene Fäulniss in einen jauchigen Brei verwandelt, in welchem jedoch desshalb um so deutlicher lockere, schwammige, unregelmässige Knochenbildungen, welche vielfach in zackige Spitzen ausliefen, zu entdecken waren. Der tiefer gelegene Theil der Geschwulst bestand aus einer gelblich-röthlichen, faserig-brüchigen, ziemlich resistenten Masse, welche grösstentheils aus Knochenfasern, Knochennadeln und Knochenblättchen bestand. Mit einiger Gewalt konnte man die von der Mitte des Oberschenkelbeines bis zu dessen Condylen sich er-

streckende Geschwulst vom Knochen lostrennen, welch letzterer dann wenig verändert, nur von einzelnen langen Furchen in der Längsrichtung durchzogen schien. Die Consistenz desselben war unverändert; in der Dicke aber hatte er etwas zugenommen, ohne jedoch hiedurch eine unregelmässige Gestalt zu erhalten. Der strahlige Bau der Geschwulst verlor sich in verschiedener Entfernung vom Knochen in ein mehr schwammiges Gefüge, in welchem die Knochenbildung weniger stark ausgesprochen war. Gefässe und Nerven waren durch die Geschwulst gedrückt, aber unverletzt. Der Schenkelknochen war gegen das Becken hin leicht von seinem gerötheten Periost, namentlich auf der vorderen Seite zu befreien, was durch den Erguss einer geringen Quantität braunröthlichen Serums zwischen Knochen und Periost erklärlich war. In der Brusthöhle fanden sich an verschiedenen Stellen Krebsgeschwülste.

Der zweite Fall betrifft einen Medullarkrebs des unteren Femurendes (Mus. of the R. C. S. Engl. Nr. 517).

Das untere Ende des Femur ist angefüllt und umgeben von einer sehr weichen Medullarmasse, durch welche ein grosser Theil des Knochengewebes zerstört worden ist; nur ein kleiner Theil des Gelenkendes, mit seinem Knorpelüberzuge überdeckt, ist noch vorhanden. Das Ende der Diaphyse des Oberschenkels erweicht und voll von Medullarmasse, ragt lose in die Substanz, welche die Stelle des zerstörten Knochens einnimmt, hinein und ist einige Zoll weit nach oben von einer Fortsetzung der Geschwulst umgeben, die in diesem Theile indessen eine mehr gleichmässige und feste Textur, als an dem Haupt- und primären Sitze der Erkrankung hat. Der Theil der Gelenkhöhle des Kniegelenkes, welcher der zurückgebliebenen Portion des Gelenkendes des Femur entspricht, ist normal.

Ein dritter Fall findet sich ebendaselbst aus dem St. Bartholom.-Hosp. (Mus. Ser. I. Nr. 46) Medullarkrebs des unteren Femurendes. Im unteren Theile des Femur findet sich eine Encephaloidgeschwulst, welche die Condylen zu einer dünnwandigen fibrösen Cyste ausgedehnt hat. Shaw erwähnt pag. 532 einen Fall, wo er den Arm eines 35jährigen Herrn wegen Epithelialkrebs exstirpirte, der plötzlich in einem er-

erkrankten Ellenbogengelenk auftrat. Die ursprüngliche Erkrankung datirte von der Kindheit des Patienten her und war schon längst in Ankylose ausgeheilt, wobei nur noch eine kleine Fistelöffnung etwas eiterte. Als eine plötzliche Schmerzhaftigkeit eintrat, führte Shaw die Amputation aus, und fand Knochen und Weichtheile gleichmässig durch Epithelialcarcinommassen verdrängt. In diesem Falle trat die Erkrankung von Neuem in den Axillardrüsen auf, sodass Patient derselben erlag.

In der Transact, of Patholog. Society findet sich im II. Band ein ähnlicher Fall. Dr. Olliver Schalk amputirte erfolgreich beide untern Extremitäten bei einem Manne, bei dem sich bei langjähriger Schleimbeutelerkrankung an der grossen Zehe Epithelialcarcinom entwickelt hatte.

Bezüglich des Verlaufes und der Prognose der Knochenkrebse ist zu bemerken, das sich dieselben durch rasches Wachsthum und durch ihre grosse Schmerzhaftigkeit auszeichnen, welch letztere bei weitem den Schmerz der sonstigen weichen Geschwülste überwiegt. Die Schmerzhaftigkeit charakterisirt sich besonders durch den anhaltenden Schmerz, und ist daher die andauernde, spontane Schmerzhaftigkeit einer Knochengeschwulst immer ein gewisses, diagnostisches Merkmal für Knochenkrebs. Auch in unserem Falle wissen wir anamnestisch, dass Patient die grössten Schmerzen litt, die nur durch grosse Dosen Morphium bekämpft werden konnten; ob diese Schmerzen jedoch schon seit längerer Zeit bestanden, darüber fehlt anamnestisch jeder Anhaltspunkt.

Der Umfang der Knochenkrebse wird oft ein recht beträchtlicher, die Consistenz ist nicht immer eine gleichmässige, oft eine sehr weiche, daher Verwechslungen mit Abscessen möglich, zumal wenn die Haut über der betreffenden Stelle geröthet, und Fluctuation zu fühlen ist. Sehr häufig wird eine Pulsation der Geschwulst wahrgenommen. Bardeleben l. C. II. 604 beschreibt 4 derartige Fälle, 2 betrafen die Tibia, 2 die Condylen des Femur ebenso Nelaton (Gaz. de Hôp. 1845; 286 und 622.) Die grössten diagnostischen Schwierigkeiten bieten diejenigen Fälle, wo sich, wie in unserem Falle, der Krebs in der Nähe grösserer Gelenke entwickelt, es sind in solchen Fällen leicht Verwechslungen mit Gelenkaffectionen möglich,

speziell mit fungösen Gelenkentzündungen. Bei den peripherisch von der Beinhaut ausgehenden Knochenkrebsen und Knochensarcomen kann nämlich das Gelenk von weichen Gewebsmassen umlagert werden, die sich ebenso weich und elastisch, ja fast fluctuirend anfühlen, wie bei den schlimmsten Arten der fungösen Gelenkentzündung. Doch ist dabei für die Diagnose verwerthbar, dass die Wucherung auffallend auf die eine Hälfte des Gelenkes beschränkt bleibt, und ausserdem ist der später eintretende Umfang der Geschwulst für die Diagnose wichtig, da die Grösse, die die Geschwulst bei Carcinom erreicht, bei der einfachen fungösen Gelenkentzündung nicht vorkommt.

Ferner ist für Osteosarkome und Osteocarcinome noch diagnostisch wichtig die braune oder violett-rothe Färbung der Haut über der Geschwulst, und das Hervortreten eines dunklen Venennetzes Auf die bei Carcinom vorkommenden spontanen Frakturen ist schon oben hingewiesen worden. Bricht irgend ein Individuum, das nachgewiesenermassen an Krebs leidet, bei irgend einer Gewalteinwirkung plötzlich den Femur oder Humerus, so kann man mit ziemlicher Sicherheit die Diagnose auf Knochenkrebs stellen, Es können jedoch selbst die durch den Krebs zerstörten Knochen die Erscheinungen einer Fraktur nicht direct darbieten, sondern die Extremitätstrennung braucht erst allmählig und nicht unter den directen Erscheinungen einer Fractur zu erfolgen. In unserem Falle war durch die konstatirte abnorme Beweglichkeit und die Dislokation der Fragmente für die Diagnose der Knochenfraktur keine Schwierigkeit vorhanden, und sicherten auch die sonstigen Erscheinungen, das kachektische Aussehen, und die an den Femurweichtheilen, und um das Kniegelenk sich findenden Erscheinungen die Diagnose auf Carcinom.

Bezüglich Sicherstellung der Diagnose ist noch vor Allem zu warnen vor der Exploralivpunktion. Mit Recht wendet Weber sich in seinen „chirurgischen Erfahrungen und Untersuchungen pag. 265“ gegen dieselbe, und auch die neuere Literatur, namentlich die englische, bietet zahlreiche Fälle, wo nach solchen Punktionen ein rasches Wachsthum der Tumoren erfolgte. Vergl. Henrich Rust. Magaz. Band 53,2 und Weber pag 265.

Was nun die Dauer des Knochenkrebses betrifft, so

erwähnt Weber, gleichfalls in seinen chirurgischen Erfahrungen und Untersuchungen pag. 330, als längste Dauer drei Jahre nach dem Entstehen, dagegen auch Fälle, in denen nach $1^1/_2$ bis $^3/_4$ Jahren bereits der lethale Ausgang erfolgte. In unserem Falle soll der Krebs nach der Krankengeschichte bereits seit 4 Jahren bestanden haben, doch dürfte dies zu bezweifeln sein. Die Operation bietet jedoch bedeutend bessere Verhältnisse, so erwähnt Weber eben daselbst pag. 330. 4 Fälle eigener Beobachtung, wo nach der Entfernung von Knochenkrebsen per operationem keine Rückfälle eintraten, dreimal nach Exstirpation des Oberkiefers, einmal nach Amputation des Unterschenkels wegen Carcinom der Fussknochen. Die Therapie der Knochenkrebse verlangt, wie die der Krebse der Weichtheile, die Operation möglichst frühzeitig mit Schnittführung in völlig gesundem Gewebe und hat Rokitansky mit seiner Behauptung, „dass die Ausrottung umfänglicher Knochenkrebse eine tumultuarische über viele innere Organe sich ausbreitende Krebsproduction in der Regel zur Folge habe" völlig Unrecht. Dauernde Heilungen nach der Operation sind allerdings selten, doch kommen sie wie oben erwähnt, (Weber pag. 330) entschieden vor, doch ist die Operation schon wegen der temporären Verbesserung des Zustandes des Patienten dadurch, absolut anzurathen, und ferner noch wegen der Unsicherheit in der Diagnose, die uns in vielen Fällen bezüglich des Charakters der Geschwulst, ob gut oder bösartig, im Zweifel lässt. Die Amputation oder Exarticulation ist in allen Fällen der Exstirpation der Geschwulst vorzuziehen, da sie nachgewiesenermassen die Prognose bessert. In unserem Falle wurde leider Beides unterlassen, und Patient wie aus der Krankengeschichte hervorgeht, bereits moribund in das Krankenhaus verbracht.

Auf die nähere Beschreibung der Operationsmethoden einzugehen, kann hier nicht unsere Sache sein.

Zum Schlusse erlaube ich mir noch meinem hochverehrten Lehrer Herrn Professor Dr. Bollinger und Herrn Privatdozent Dr. Schreiber für Ihre gütige Unterstützung bei der Arbeit meinen besten Dank abzustatten.

Rudolf Siebert, approbirter Arzt.

Zur Erklärung der beiliegenden Figur diene Folgendes: P ist die aufgeklappte Patella, S das untere necrotisch gewordene Stücke des Femur, der Sequester, F das obere Stück des Femur, D die Durchbruchstelle des Sequesters in das Kniegelenk, N krebsig infiltrirter Knorpel, ebenso N_1, L noch erhaltenes Ligam. cruciatum, U Unterschenkel.

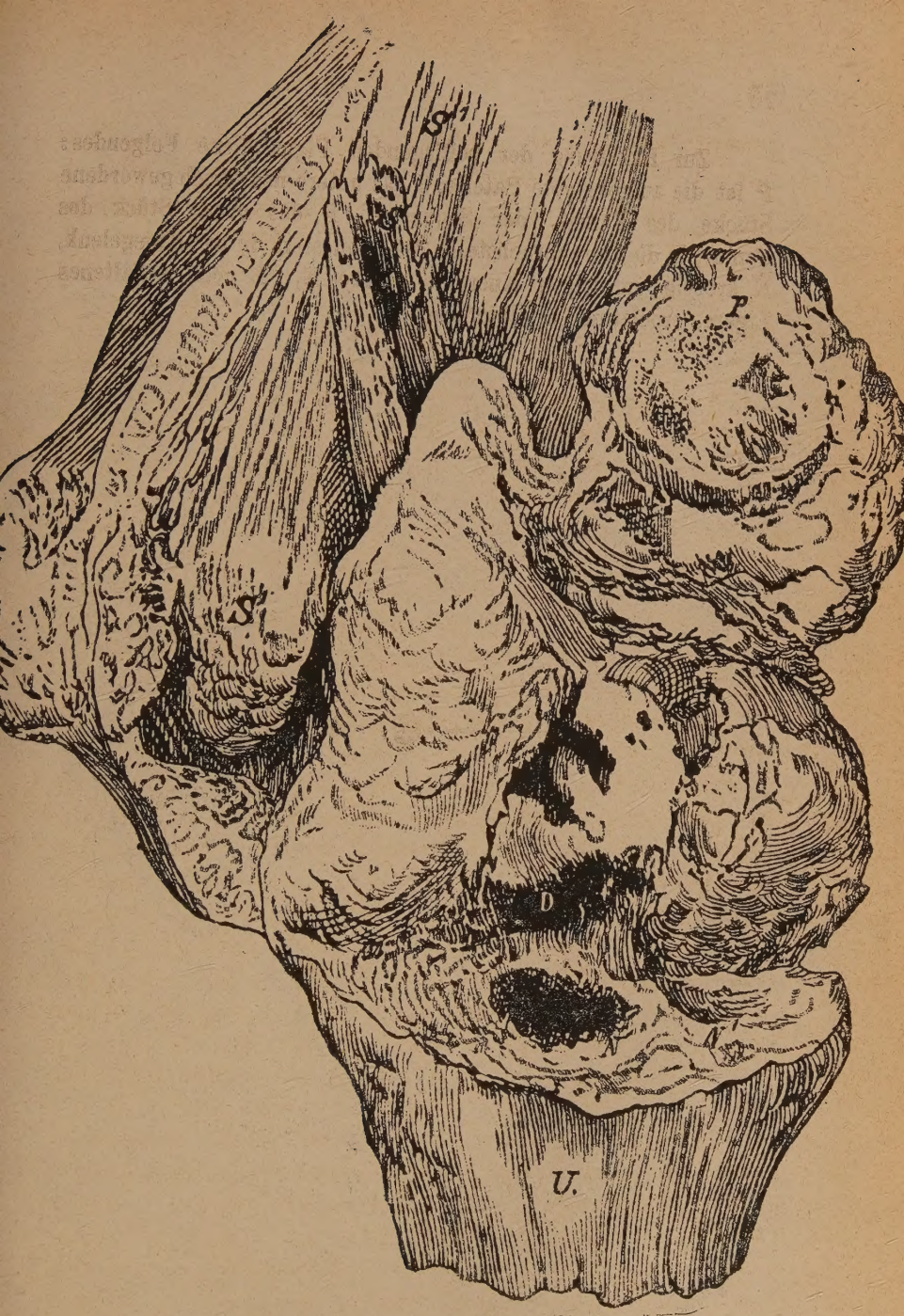
S.
P.
S.
D
U.